

PARTE

# IV

---

## LA CAVIDAD BUCAL, CENTRO DE VARIADAS FUNCIONES

---



---

## **PARTE IV**

# **LA CAVIDAD BUCAL, CENTRO DE VARIADAS FUNCIONES**

---

La cavidad bucal es el origen del sistema digestivo, el cual tiene como función la incorporación de alimentos, su digestión, absorción y la eliminación de los desechos.

Las seis paredes de la cavidad bucal contienen a la lengua, órgano del sentido del gusto, y a los dientes. La saliva, segregada por las glándulas salivales mayores y menores, desempeña un papel fundamental en la integridad de los tejidos bucales blandos y duros, en el procesamiento de los alimentos para la formación y deglución del bolo alimenticio y en el control de las infecciones bucales.

Las funciones de la cavidad bucal, para lo cual todas las estructuras constitutivas se encuentran comprometidas e integradas, no se limitan a la alimentación, sino también representan un centro importante para la comunicación a través de la fonación.

---

### **9 Cavidad bucal**

---

### **10 Lengua**

---

### **11 Glándulas salivales**

# 9

## CAVIDAD BUCAL

### CONTENIDO DEL CAPÍTULO

#### MORFOFISIOLOGÍA DEL SISTEMA DIGESTIVO

Generalidades

Constitución funcional

#### CAVIDAD BUCAL

Constitución funcional

Anatomía de superficie

#### APLICACIÓN DE LA MORFOFISIOLOGÍA DE LA CAVIDAD BUCAL A LA CLÍNICA

Aplicación a la fisura palatina

Aplicación a la leucoplasia

#### CASO CLÍNICO

*La cavidad bucal comprende la primera porción del sistema digestivo y desarrolla funciones de succión, masticación, deglución y fonación.*

### MORFOFISIOLOGÍA DEL SISTEMA DIGESTIVO

#### Generalidades

El sistema digestivo tiene la importante función de incorporar los alimentos cuyo aporte energético permite el normal funcionamiento del organismo (**recuadro 9-1**).

La alimentación es un proceso voluntario de selección de alimentos, determinado por la disponibilidad y el aprendizaje de cada persona, que le permiten conformarla de acuerdo con sus hábitos y condiciones personales, factores socioeconómicos, psicológicos, geográficos (por disponibilidad alimentaria), creencias (p. ej., la prohibición de consumir carne de cerdo entre judíos, musulmanes y adventistas del 7° día), herencia cultural familiar (cocina italiana en los descendientes), capacidad de compra y conocimiento sobre la alimentación.



Los hábitos alimentarios constituyen la conducta diaria que acompaña al acto de comer e incluye horarios, cantidades, tipos de alimentos, prepara-

ciones y preferencias. En el mundo occidental, los hábitos alimentarios se caracterizan, cuantitativamente, por un consumo excesivo de alimentos con respecto a las recomendaciones de ingesta –efectuadas por organismos internacionales– en cuanto a energía y nutrientes y, cualitativamente, por un tipo de dieta rica en proteínas y grasas de origen animal (excepto pescado). La transculturación es un factor determinante en los hábitos alimentarios, ya que la migración de personas de un país a otro, así como la llegada de productos extranjeros al propio lugar de residencia, suelen determinar la adopción de nuevos hábitos alimentarios. Por ejemplo, una persona de origen japonés que migra a los Estados Unidos puede, con el tiempo, reemplazar los alimentos saludables de consumo frecuente en su país por otros de alto contenido graso (hamburguesas).

Existe una relación muy estrecha entre la dieta y la salud, ya que los hábitos alimentarios inadecuados pueden llevar a un insuficiente aporte de energía y otros nutrientes, produciendo enfermedades carenciales. En este sentido, es importante mencionar la anorexia ner-

### Recuadro 9-1. Términos y conceptos clínicos relacionados con la morfofisiología del sistema digestivo y, en particular, de la cavidad bucal

**Gastritis:** es una inflamación aguda o crónica de la mucosa gástrica que puede manifestarse como epigastralgia (dolor o ardor epigástrico). El estrés, la administración prolongada de fármacos como el ácido acetilsalicílico y las infecciones por *Helicobacter pylori*, entre otros factores, se asocian a la gastritis.

**Úlceras pépticas (o gástricas) y duodenales:** es una erosión de la mucosa gástrica o duodenal favorecida por la acción del ácido clorhídrico.

**Lesiones elementales de la mucosa bucal:** son aquellas que se observan en la mucosa o semimucosa bucal y que constituyen el "alfabeto estomatológico" (la estomatología se ocupa del diagnóstico, tratamiento y seguimiento de las enfermedades de la cavidad bucal). Entre esas lesiones se encuentran la mancha, vesícula, ampolla, pústula, pápula, escama, queratosis, verrugosidad, necrosis, el tumor, etcétera. Las características de cada una de esas lesiones orientan hacia el diagnóstico de una enfermedad.

**Lesión cancerizable:** corresponde a un tejido con morfología alterada y mayor predisposición a la cancerización (mayor del 5%) con respecto al tejido equivalente de apariencia normal, independientemente de sus características clínicas e histológicas (concepto estadístico). Es un estado reversible.

**Biopsia:** es la toma de una parte o el total de una lesión para su posterior examen microscópico.

**Citología exfoliativa:** es un examen complementario de diagnóstico que utiliza células epiteliales exfoliadas (sobre la base del proceso normal de renovación celular) para su posterior estudio microscópico. Está indicada en lesiones virales, fúngicas, bacterianas, neoplásicas. Un ejemplo muy difundido es la citología exfoliativa de cuello uterino (coloración de Papanicolaou) empleada para la detección temprana de cáncer en esa localización.

viosa, una grave enfermedad de incidencia creciente que se caracteriza por una baja ingesta de alimentos, tendiente a una pérdida significativa de peso, causada por una distorsión del esquema corporal. Por otro lado, una excesiva ingesta de determinados nutrientes –como los lípidos, por ejemplo– se asocia a numerosas patologías de elevada prevalencia y mortalidad, como trastornos cardiovasculares, hipertensión arterial, algunos tipos de cáncer, entre otras.

### Constitución funcional

El sistema digestivo está constituido por una serie de órganos que conforman un extenso tubo (con una dila-

tación a nivel gástrico) que ocupa la cara, el cuello y las cavidades torácica, abdominal y pelviana. Comienza en la cavidad bucal, continúa con la faringe –bucofaringe y laringofaringe– esófago, estómago, intestino delgado –duodeno y yeyunoíleon– intestino grueso –colon y recto– para finalizar en el ano (**fig. 9-1**). A esos órganos también se les suman las glándulas anexas: salivales, hígado y páncreas.

Algunos de esos órganos son de **ingestión**, como la cavidad bucal, la faringe y el esófago (los dos últimos también considerados órganos de conducción); otros cumplen las funciones de **digestión** –estómago y duodeno– o de **absorción** –yeyunoíleon– mientras que en el intestino grueso se produce absorción de agua, medicamentos y se conducen los desechos no digeribles para su eliminación. Este último proceso constituye la **excreción**.

Todos esos órganos poseen una pared musculomembranosa y mucosa. La disposición y constitución de esos planos se presenta en el **cuadro 9-1**.



Independientemente del tipo de ingesta, los alimentos deben recorrer todo el trayecto del sistema digestivo, donde son sometidos a innumerables procesos físicos y químicos que dan como resultado los nutrientes. Dicho proceso se inicia con la ingestión o el ingreso del alimento en la cavidad bucal, donde se produce su trituración a través de un complejo proceso de masticación. Los fragmentos resultantes, junto con la saliva, forman una masa homogénea de alimento denominada bolo alimenticio. Los hidratos de carbono son los únicos componentes que, por acción de la enzima alfa amilasa salival, comienzan con el proceso de digestión a nivel bucal.

Mientras la nasofaringe es exclusivamente respiratoria, la bucofaringe y la laringofaringe son compartidas por los sistemas digestivo y respiratorio. La faringe posee importantes músculos que participan activamente durante la deglución del bolo alimenticio. En ese momento, el cartílago epiglótico impide el paso de los alimentos hacia la laringe. Esa acción protectora es ejecutada por los músculos esqueléticos faríngeos, así como también los linguales, y regulada por ajustados mecanismos de control nervioso.

Desde la faringe, el bolo alimenticio pasa al esófago y de ahí al estómago mediante un movimiento muscular involuntario denominado peristaltismo. Ese movimiento es controlado por el bulbo raquídeo y consiste en una serie de contracciones y relajaciones del esófago que, en forma de ondas, se desplazan hacia abajo e impulsan el bolo alimenticio hacia el estómago. En este órgano, se producen movimientos de mezcla con el jugo gástrico secretado por las glándulas presentes en la mucosa del estómago. Tanto los movimientos como la secreción del jugo digestivo están regulados por el sistema nervioso autónomo. De este modo, se forma una sustancia semi-

Centro de Medicina Biológica  
Departamento de Medicina Interna

Nombre: Luis Augusto  
Código:  
Fecha: marzo 05 de 2012  
Sistema digestivo:

Resultados del electro escáner intersticial (EIS)  
Análisis transversal de órganos y sistemas  
Seguimiento

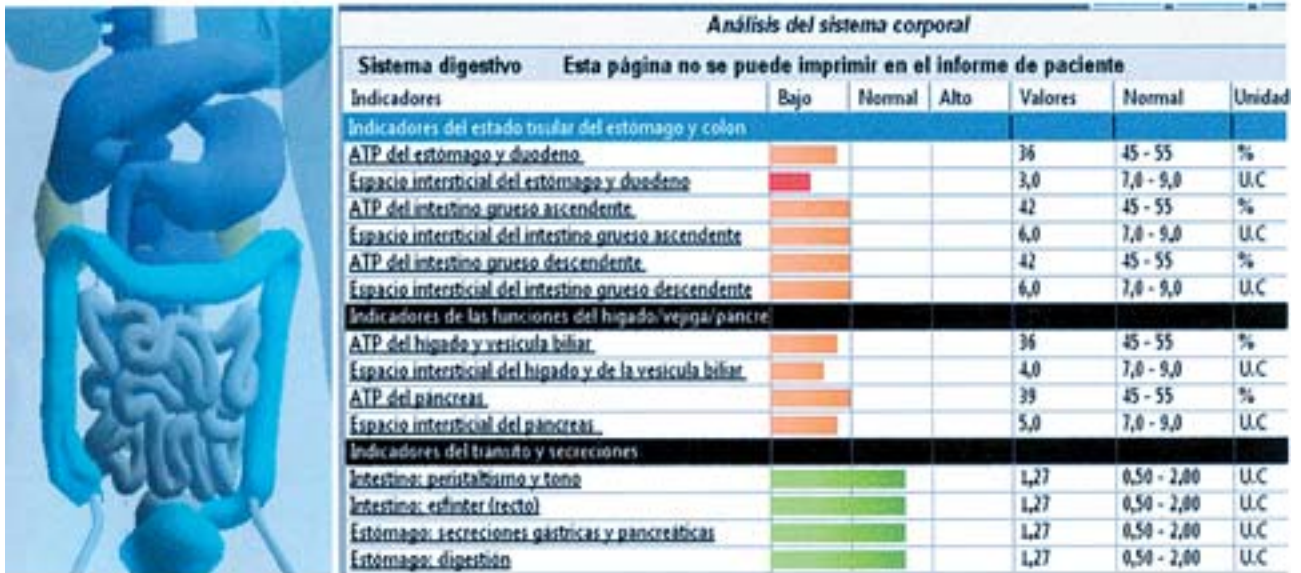


Fig. 9-1. Sistema digestivo. Se observan sus diferentes órganos a través de un electroescáner intersticial.

líquida denominada quimo, la cual estimula las paredes del estómago y produce contracciones musculares que permiten el avance de los alimentos hacia el intestino delgado. Esos procesos físicos y químicos permiten la digestión, fundamentalmente, de proteínas.

En el intestino, el quimo recibe el aporte del jugo pancreático y la bilis para la digestión de grasas, proteínas y azúcares, cuyos componentes –ácidos grasos, glicerol, aminoácidos y glucosa– pasan a la sangre a través de los pequeños vasos existentes en las vellosidades intestinales (absorción) y, finalmente, llegan a las células que las asimilan. Luego de la absorción de los nutrientes, las materias restantes pasan al intestino grueso, donde avanzan lentamente hasta ser expulsados, a través del ano, convertidos en heces (excreción).

Como se observa en el **cuadro 9-1**, la mucosa tapiza interiormente todos los órganos constitutivos del sistema digestivo. Ésta adopta diferentes características según la función que desempeñe cada órgano. Así, la mucosa del estómago es gruesa y resistente a la acción del ácido clorhídrico, en tanto que la del yeyunoíleon presenta gran cantidad de vellosidades cuya finalidad es la de aumentar la capacidad de absorción. Un ejemplo de esto último es el de un género muy absorbente como el de una toalla.

Las vellosidades intestinales se atrofian en la **enfermedad celíaca** o **celiaquía** (intolerancia a la gliadina, uno de los componentes del gluten contenido en trigo, avena, cebada y centeno, TACC) con una reducción considerable en la función de absorción de ese órgano y la consiguiente deficiencia nutricional. Las primeras referencias a celíacos fueron efectuadas por Areteo de Capadocia en el siglo II a. C. En 1888, el pediatra inglés Samuel J. Gee publicó un trabajo con la descripción de esta enfermedad. Se ha avanzado mucho en su diagnóstico (dosaje de transglutaminasa sérica, biopsia intestinal), así como también en el desarrollo de alimentos, medicamentos (jarabes, por ejemplo), dentífricos, etcétera, libres de gluten y, por lo tanto, aptos para personas celíacas. Como puede apreciarse, el compromiso de la industria alimentaria y farmacéutica es esencial para el control de una enfermedad.

### Glándulas anexas del sistema digestivo

Anteriormente se mencionó que el hígado y el páncreas, junto a las glándulas salivales que serán abordadas en el capítulo 11, son las glándulas anexas del sistema digestivo. El **hígado** es el órgano más voluminoso del cuerpo humano y se halla situado en la cavidad abdomi-

CUADRO 9-1. MORFOLOGÍA Y FUNCIÓN DE LOS ÓRGANOS DEL SISTEMA DIGESTIVO

Morf. /func. Órgano	Túnica serosa o adventicia	Túnica muscular propia o externa*	Túnica mucosa (epitelio, corion y muscular de la mucosa)	Función
<b>Faringe: bucofaringe y laringofaringe</b>	Armazón fibroso medio: aponeurosis faríngea	Externa Músculo estriado Constrictores y elevadores	Interna Epitelio plano estratificado en bucofaringe y cilíndrico en laringofaringe Aspecto: delgada y pálida	Ingestión
<b>Esófago</b>	Adventicia externa	Media Músculo estriado en el tercio superior y músculo liso en el resto Fibras longitudinales externas y circulares profundas	Interna Epitelio plano estratificado con glándulas mucosas Submucosa de tejido conectivo laxo Aspecto: gruesa y resistente	Ingestión/ conducción
<b>Estómago</b>	Externa Formada por peritoneo	Media Músculo liso Fibras longitudinales externas, circulares medias y oblicuas profundas	Interna Epitelio cilíndrico simple mucosecretor con glándulas complejas (secreción iónica y proteica) Submucosa de tejido conectivo laxo Aspecto: gruesa y con pliegues longitudinales	Digestión
<b>Intestino delgado: duodeno</b>			Interna Epitelio cilíndrico simple, forma vellosidades, posee glándulas mucosas Submucosa de tejido conectivo laxo Aspecto: liso (proximal) y con pliegues transversales, irregulares y circulares (distal)	
<b>Intestino delgado: yeyunoíleon</b>		Media Músculo liso Fibras longitudinales externas y circulares profundas	Interna Epitelio cilíndrico simple, forma largas vellosidades, posee glándulas mucosas Submucosa de tejido conectivo laxo Aspecto: aterciopelado, por vellosidades intestinales	Absorción
<b>Intestino grueso: colon</b>			Interna Epitelio cilíndrico simple, no forma vellosidades, posee glándulas mucosas Submucosa de tejido conectivo laxo Aspecto: gruesa, con pliegues longitudinales y transversales	Excreción
<b>Intestino grueso: recto</b>			Interna Epitelio cilíndrico simple, no forma vellosidades, posee glándulas mucosas Submucosa de tejido conectivo laxo Aspecto: liso (lateral) y con estrías (anterior y posterior)	

\*Entre las capas de músculo liso (túnica muscular propia) del esófago hasta el intestino grueso, se encuentra el plexo nervioso mientérico (de Auerbach). Además, la submucosa de esos órganos contiene el plexo submucoso (de Meissner).

nal, por debajo del diafragma, por encima del duodeno y, en parte, por delante del estómago. Su función es la de secretar la bilis hacia el duodeno. La función de la bilis es emulsionar o disolver los lípidos de los alimentos

para que éstos puedan ser digeridos por las enzimas correspondientes. También hay que tener en cuenta que algunas vitaminas son liposolubles. Un ejemplo de ellas es la vitamina K, de gran importancia para la

hemostasia ya que varios factores que intervienen en la coagulación se sintetizan en el hígado y dependen de la presencia de esa vitamina. De este modo, la ausencia de bilis impide la absorción de las vitaminas liposolubles, con lo cual se desencadenan diferentes patologías.

El hígado está constituido por un parénquima hepático, del cual se originan los conductos excretores de la bilis. El sistema de conductos primero es intrahepático, luego se reúnen para constituir los conductos hepático derecho e izquierdo, los que forman el conducto hepático común. Éste recibe al conducto cístico proveniente de la vesícula biliar y juntos dan origen al conducto colédoco que se abre en la segunda porción del duodeno. La secreción de la bilis, que fuera de las comidas se almacena en la vesícula biliar, está regulada por el tránsito digestivo y la presencia del quimo, fundamentalmente graso, en el duodeno. La litiasis biliar (cálculos) puede producir cólicos (por obstrucción) y suele requerir una colecistectomía (extirpación de la vesícula biliar) que, en la actualidad, se realiza frecuentemente mediante videolaparoscopia.

El **páncreas** es una glándula mixta, tanto de secreción externa –el jugo pancreático originado en los acinos glandulares es vertido en el duodeno a través del conducto homónimo– y de secreción interna. En cuanto a esta última, los islotes pancreáticos (de Langerhans) –situados entre los acinos– secretan insulina, glucagón, somatostatina y polipéptido pancreático, hacia el torrente sanguíneo. Esta glándula mantiene una estrecha relación con el duodeno y con el conducto colédoco. El páncreas es un órgano retrogástrico y prevertebral, es decir, ubicado profundamente en la cavidad abdominal.

## CAVIDAD BUCAL

### Constitución funcional

La cavidad bucal, sobre todo con fines didácticos, debe ser abordada en cuanto a su continente y su contenido. Este último está representado por los dientes y la lengua, los que serán tratados en capítulos subsiguientes.

En cuanto al continente de la cavidad bucal, se consideran seis paredes –labios (anterior), velo del paladar (posterior), bóveda palatina (superior), piso de la boca (inferior) y mejillas (laterales)–, las que se encuentran totalmente tapizadas de mucosa.

La mucosa bucal consta de un epitelio estratificado plano que apoya sobre una lámina propia de tejido conectivo o corion de densidad variable. En profundidad, se encuentra una capa submucosa más laxa –en los labios, por ejemplo– con vasos sanguíneos, adipocitos y glándulas salivales menores o una capa de tejido conectivo más denso –en la bóveda palatina– lo cual le brinda mayor firmeza a la mucosa.

Como puede apreciarse, las adaptaciones funcionales determinan las diferencias estructurales de la mucosa en las distintas regiones de la cavidad bucal. De esta manera, la mucosa bucal se clasifica en tres tipos: de revestimiento, masticatoria y especializada (superficie dorsal de la lengua).

A continuación, se presenta la constitución anatómica, macroscópica y microscópica, de cada una de las paredes de la cavidad bucal.

### Labios

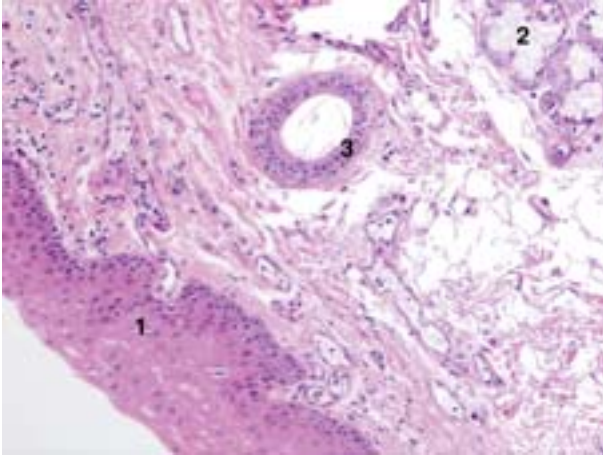
Los labios son dos repliegues musculomembranosos móviles delimitados por el extremo posterior del subtabique nasal, borde posterior de las narinas, extremidad posterior del ala de la nariz, surco nasolabial y mentolabial (labio inferior). Presentan dos caras, anterior (piel) y posterior (mucosa), así como también dos bordes, adherente y libre (semimucosa). Los labios superior e inferior se unen a nivel de las comisuras labiales, frecuente asiento de lesiones micóticas (causadas por hongos), queilitis, entre otras.

Los labios están formados por los siguientes planos anatómicos: piel, tejido celular subcutáneo, músculos, submucosa o glandular y mucosa.

La vertiente externa o cubierta dermoepidérmica corresponde a la cara anterior de los labios. La **piel** es gruesa y está formada por un epitelio estratificado plano queratinizado ya que, en su superficie libre, presenta una capa de células anucleadas ricas en queratina. Ese epitelio asienta sobre las papilas poco pronunciadas que constituyen su lámina propia. Sólo hay tejido celular subcutáneo en las partes laterales de la región labial mientras que, en la parte media, la dermis se adhiere a los músculos subyacentes. En ese tejido celular subcutáneo se encuentran folículos pilosebáceos y glándulas sudoríparas.

El plano **muscular** está formado por fascículos de fibras estriadas, dispuestos en diferentes direcciones por debajo del tejido cutáneo labial, que se extienden a las regiones de vecindad (nariz, mejillas y mentón). Constituyen parte de los músculos faciales, de los cuales el más importante es el orbicular de los labios (constrictor). Además, se encuentran fibras de otros músculos dilatadores del orificio bucal como los elevadores del ala de la nariz y el labio superior, elevador del labio superior, elevador de la comisura labial, cigomáticos mayor y menor, risorio, buccinador, depresor de la comisura labial, depresor del labio inferior, mentoniano, platisma (capítulo 3).

En cuanto a la **mucosa** labial, su epitelio es más grueso que el de la epidermis que recubre la superficie externa del labio y, aunque se trata de un epitelio estratificado plano no queratinizado, se pueden observar algunos gránulos de queratohialina en las células de las capas más superficiales. En la submucosa se hallan cúmulos de



**Fig. 9-2. Microfotografía de mucosa labial.** Se observa el epitelio estratificado plano no queratinizado (1) sobre un tejido conectivo muy vascularizado, con glándulas salivales labiales (2) y un conducto excretor cortado transversalmente (3). H/E, aumento original 60x.

glándulas salivales menores de carácter mucoso o mucoseroso –son las glándulas labiales– que alcanzan la superficie por medio de pequeños conductos y le otorgan un aspecto irregular a la mucosa (**fig. 9-2**). Lateralmente, la mucosa labial se continúa con la de las mejillas y se refleja a nivel del fondo del vestíbulo con la mucosa alveolar.

En la línea media labial, se encuentra un repliegue fibroso recubierto por mucosa denominado frenillo labial, de los cuales es más voluminoso el superior que el inferior.

La zona de transición, entre la piel que cubre la superficie externa y la mucosa de la superficie interna labial, es la zona roja o **borde bermellón** que constituye el borde libre de los labios. Esta zona se caracteriza por presentar largas papilas en la lámina propia, con grandes capilares próximos a la superficie y numerosas terminaciones nerviosas. Por ello, esa zona es de color rojizo y posee mucha sensibilidad. En ese mismo tejido conectivo, aparecen glándulas sebáceas muy aisladas, próximas a la comisura (conocidas en la clínica como puntos de Fordyce).

Es una zona del labio muy expuesta a la radiación actínica (solar), a la acción del viento y la sequedad ambiental, por lo que puede sufrir una queilitis (estado inflamatorio de los labios) de tipo exfoliativo (con escamas), por ejemplo.

## Mejillas

Las mejillas constituyen las paredes laterales de la cavidad bucal. De forma cuadrilátera, sus límites son el borde anterior de la rama ascendente (posterior) y la línea oblicua de la mandíbula (inferior), el surco nasolabial (anterior) y una línea que pasa por debajo del hueso

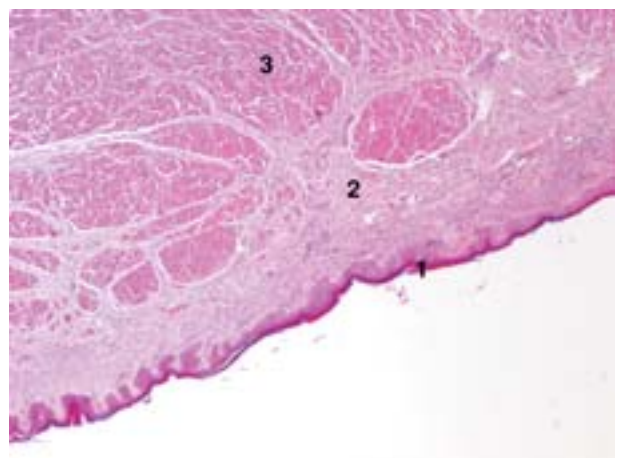
malar (superior). Posee dos caras, lateral o cutánea y medial o mucosa.

Los planos que constituyen las mejillas son: piel, tejido celular subcutáneo, músculos, submucosa o glandular y mucosa.

La cara externa o cubierta dermoepidérmica corresponde a una **piel** fina cuya epidermis está formada por un epitelio estratificado plano con una capa de queratina superficial de escaso espesor. Debajo del epitelio y separada por una membrana basal, se encuentra la dermis, un tejido conectivo que se continúa con el plano muscular (**fig. 9-3**). Esta cubierta dermoepidérmica está provista de folículos pilosebáceos y glándulas sudoríparas.

El plano central corresponde a fibras musculares estriadas, de contracción voluntaria, que constituyen los **músculos** faciales o de la expresión. Esas fibras se agrupan en fascículos con un tejido conectivo vascularizado que las soporta y nutre. El músculo principal de las mejillas es el buccinador (cap. 3), cubierto en superficie por una aponeurosis, sobre el cual asienta la bola adiposa que brinda mayor o menor convexidad a las mejillas según el peso y la edad (mayor convexidad en personas con sobrepeso y en los niños).

Medialmente, los músculos están cubiertos por la **mucosa** bucal que, a este nivel, se denomina mucosa yugal. Ésta presenta un aspecto liso y color rosado. En ella, se distinguen tres zonas: superior o maxilar, inferior o mandibular y media o intermedia. Las zonas maxilar y mandibular de la mucosa yugal tienen un aspecto y una estructura similar a la de los labios. El epitelio es plano estatificado no queratinizado y las papilas de la lámina propia son de pequeñas dimensiones. En ese tejido conectivo, se destaca una gran cantidad de glándulas



**Fig. 9-3. Microfotografía de piel de la mejilla.** Se aprecia la epidermis con su estrato córneo (1) y el tejido conectivo subyacente (2). En profundidad, se visualizan fascículos de los músculos faciales (3). H/E, aumento original 20x.



salivales que, por su ubicación, se denominan bucales. Las glándulas más voluminosas se localizan en la zona posterior o molar, más profundamente, en el espesor del músculo buccinador. La zona intermedia presenta, a nivel de la línea de oclusión, un color blanquecino debido a la queratinización o paraqueratinización del epitelio causado por el roce crónico de los alimentos o por el mordisqueo persistente del carrillo.

### Paladar duro o bóveda palatina

Constituye la pared superior o techo de la cavidad bucal, a la que separa de las fosas nasales. Las apófisis alveolares forman su límite anterior y los dos laterales en tanto que, hacia atrás, se corresponde con el comienzo del velo del paladar. Los planos constitutivos, de superficie a profundidad, son: mucosa, submucosa y esqueleto óseo.

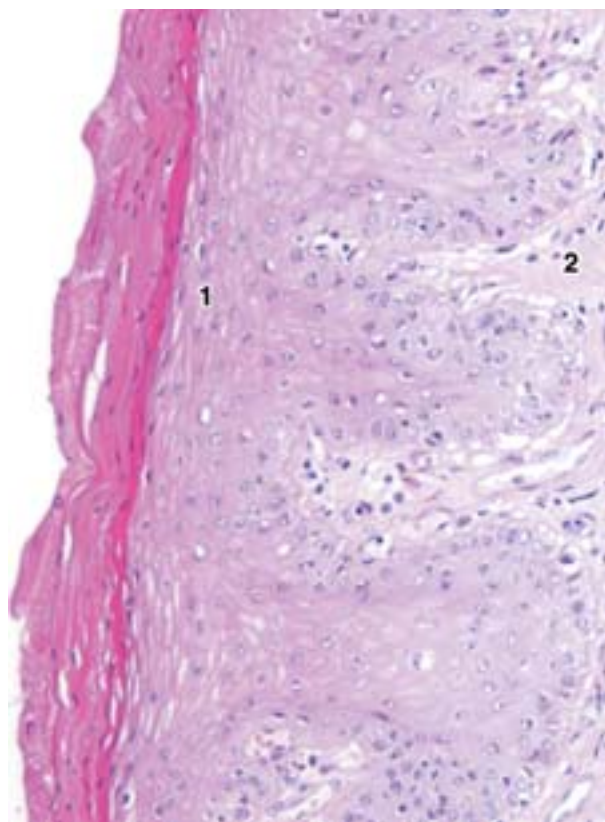
La **mucosa** es gruesa y resistente. Se caracteriza por la presencia del rafe medio fibroso y las rugas palatinas que sobresalen en el tercio anterior de la bóveda palatina. Estas últimas son pliegues mucosos de tejido fibroso denso y muy adherido al periostio. La mucosa es de tipo masticatorio, la que se encuentra en las zonas de roce durante la masticación. Tal es el caso del paladar duro y los rebordes gingivales (superficie vestibular, lingual y palatina de la encía, así como también las papilas interdientarias). El epitelio posee un espesor de 0,2-0,3 mm y consta de tres capas superpuestas o estratos los que, de la profundidad a la superficie, son:

**Estrato profundo o basal:** está constituido por elementos que, al dividirse activamente por mitosis, se encargan de la regeneración del epitelio.

**Estrato medio o espinoso:** posee células muy cargadas de filamentos intermedios de queratina, las cuales están firmemente unidas entre sí por una gran cantidad de desmosomas, y escasas células con gránulos de queratohialina (1 micra de diámetro).

**Estrato superficial o córneo:** de grosor variable, constituye la capa más superficial. Comprende escamas anucleadas (ortoqueratinización) u, ocasionalmente, por células con núcleos picnóticos (paraqueratinización) (**fig. 9-4**). Por ejemplo, el epitelio gingival es ortoqueratinizado en el 20-30% de los casos, paraqueratinizado en el 50-70% y con una queratinización incompleta en el resto de los casos, concretamente en la zona más marginal de la encía.

El proceso de proliferación y progresiva maduración, que se inicia en la zona basal del epitelio, produce una migración de las células hacia los estratos más superficiales, donde éstas se descaman. Al igual que el epitelio de la mucosa de revestimiento, la variante masticatoria presenta otros tipos celulares entremezclados con los queratinocitos en el estrato basal y suprabasal: melanocitos, células dendríticas (de Langerhans), células denominadas de Merkel y linfocitos, principalmente T.



**Fig. 9-4. Microfotografía de mucosa de paladar duro.** Se distingue el epitelio estratificado plano paraqueratinizado con áreas queratinizadas (1) sobre un tejido conectivo denso (2). H/E, aumento original 60x.

La lámina propia difiere de la que presenta la mucosa de revestimiento. A fin de obtener mayor resistencia al impacto físico, la mucosa masticatoria contiene una gran cantidad de fibras, es particularmente rica en colágeno grueso tipo I que se ancla en el periostio que recubre el plano óseo de la bóveda palatina (o de los rebordes alveolares). La presencia de una unión epitelio-conectiva de carácter festoneado, con importantes crestas y papilas y una membrana basal entre ellas, también favorece un mejor anclaje mecánico.



La mucosa masticatoria no posee una verdadera capa **submucosa**, aunque se observa una cantidad variable de tejido adiposo en algunas zonas como las laterales al rafe medio palatino. La presencia de este tejido más laxo favorece la infiltración del líquido anestésico empleado para suprimir la sensibilidad de la fibromucosa y encía palatina de todos los dientes superiores. En este plano también se encuentran glándulas salivales menores, que por su localización se denominan palatinas, más abundantes en los dos tercios posteriores del paladar (**fig. 9-5**).

Es interesante recordar que las glándulas palatinas, como el resto de las que conforman el sistema de pro-

ducción de saliva, pueden dar origen a tumores benignos pero, sobre todo, malignos (carcinoma mucoepidermoide, de células acinares, carcinoma adenoideoquístico, adenocarcinoma).

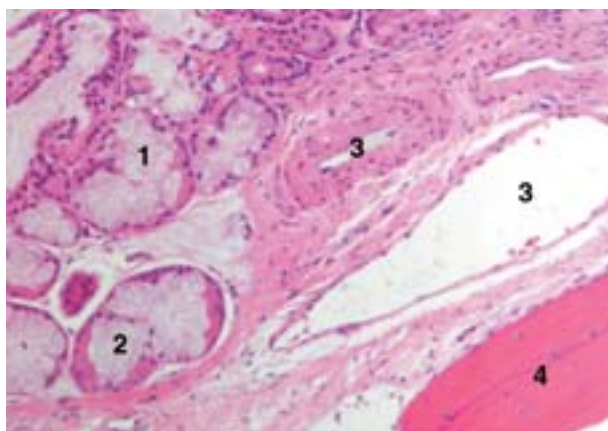
Además, el conectivo de esta mucosa contiene terminaciones nerviosas sensitivas que constituyen receptores de tacto, temperatura, presión y dolor.

El **plano óseo**, cubierto por un periostio al que la mucosa se adhiere íntimamente, está formado por las apófisis palatinas de los maxilares y las láminas horizontales de los huesos palatinos. Esas cuatro estructuras óseas se articulan formando una sinartrosis de tipo dentado que, por su forma, se denomina en cruz (cruciforme). En la bóveda palatina, se encuentra el foramen incisivo (vasos esfenopalatinos mediales y nervio nasopalatino), forámenes palatinos mayores (vasos palatinos descendentes y nervio palatino mayor) y menores (nervios palatinos menores). Los vasos y nervios discurren en sentido anteroposterior, por lo cual se deben evitar las incisiones transversales que podrían seccionarlos.

### Velo del paladar

Es un repliegue musculomembranoso, de gran movilidad y activa participación en la deglución. Durante este proceso, sus músculos permiten que se eleve y, de esa manera, aísle dos porciones de la faringe, bucofaringe y nasofaringe, a fin de impedir el reflujo de alimentos hacia la vía respiratoria.

El velo del paladar se desprende del borde posterior de la bóveda palatina. Posee una dirección oblicua, forma cuadrilátera y dos caras, anteroinferior y posterosuperior, y cuatro bordes. La cara anteroinferior corresponde a la cavidad bucal, en tanto que la segunda continúa el piso de



**Fig. 9-5. Microfotografía de los planos profundos del paladar duro.** Se visualiza el tejido conectivo con glándulas salivales mucosas (1), y mixtas (2), vasos sanguíneos (3) y, en profundidad, el plano óseo (4). H/E, aumento original 40x.

las fosas nasales. Los bordes laterales se corresponden con la faringe y el borde inferior presenta una prolongación en la línea media –la úvula– y cuatro pilares, dos anteriores y dos posteriores. Entre el pilar anterior y el posterior queda delimitada la fosa amigdalina, que contiene a la amígdala palatina, uno de los elementos constitutivos del anillo linfático bucofaringeo. Junto al dorso lingual, el velo del paladar forma el denominado istmo de las fauces, abertura que comunica la cavidad bucal con la bucofaringe. En su conformación, intervienen los pilares anteriores, la úvula y, como ya se mencionó, el dorso de la lengua.

Los planos que constituyen el velo del paladar son los siguientes: mucosa y submucosa inferior, capa musculoponeurótica, submucosa y mucosa superior.

Tanto la **mucosa** inferior como la superior corresponden a la de revestimiento. Presenta un epitelio de tipo plano estratificado no queratinizado, cuyas células están íntimamente relacionadas entre sí y descansan sobre una membrana basal que las mantiene firmemente unidas al conectivo subyacente de la lámina propia y de la submucosa.

El epitelio, de grosor variable (150-300 micras), posee tres capas: basal, suprabasal, y superficial. Las células del estrato basal, cúbicas y pequeñas se encargan, como ya se ha mencionado, de la regeneración por mitosis. Las suprabasales son poliédricas, de mayor tamaño y, progresivamente, se van aplanando a medida que cargan su citoplasma de filamentos intermedios de queratina. Al alcanzar el tercio superior, las células se transforman en elementos pavimentosos de unas 80 micras de diámetro. Es importante destacar que no evidencian una maduración hacia la queratinización a pesar de que, a nivel ultraestructural, aparecen queratinosomas y gránulos de queratohialina en el estrato superficial (poco frecuentes). Asociadas a los queratinocitos, también se observan células dendríticas (de Langerhans), células denominadas de Merkel, melanocitos y linfocitos que migran desde el conectivo. La lámina propia posee una estructura papilar poco marcada con una distribución laxa de las fibras colágenas y elásticas.

En la **submucosa**, se encuentran abundantes vasos sanguíneos y glándulas salivales menores que se abren en la cavidad bucal mediante conductos cortos.

El plano **musculoaponeurótico** está formado por la aponeurosis palatina, lámina fibrosa que se extiende desde el borde posterior de la bóveda palatina hasta el espesor de las fibras estriadas de los cinco músculos pares del velo palatino: elevador (periestafilino interno) y tensor (periestafilino externo) del velo del paladar, palatogloso, palatofaríngeo y músculo de la úvula.

### Piso de la boca

El piso de la boca puede ser considerado, de manera muy simple y sólo desde el punto de vista anatómico, como el plano que ofrece el músculo milohioideo, uno

de los suprahioides que participan en el descenso mandibular. Así, el piso de la boca quedaría comprendido entre ese músculo, la cara lingual de las apófisis alveolares inferiores y la cara ventral de la lengua. Sin embargo, la conexión morfológica, patológica (difusión de procesos infecciosos o tumorales) y quirúrgica entre esta región y la suprahioides —a través del espacio o hiato submandibular formado por los músculos hiogloso y milohioides— motiva la unión de las regiones sublingual y suprahioides en una sola: la región glososuprahioides.

Los límites del piso de la boca, así constituido, son los siguientes: borde inferior de la mandíbula (superior), línea que pasa por el cuerpo del hueso hioides (inferior), línea media (anterior) y borde anterior del músculo esternocleidomastoideo (posterior). Desde la superficie a la profundidad, se encuentran el plano cutáneo, es decir, piel y tejido celular subcutáneo, y la aponeurosis cervical superficial, capa muscular formada por los músculos milohioides, digástrico, estilohioides e hiogloso, este último perteneciente a los músculos de la lengua.

En esta región glososuprahioides se encuentran dos de las glándulas salivales mayores, sublingual y submandibular. La primera se halla ubicada sobre el músculo milohioides, a nivel de la fosita sublingual del cuerpo mandibular; al elevar la mucosa del piso de la boca, esta glándula forma las carúnculas sublinguales. La segunda está contenida en la celda submandibular constituida por una prolongación de la aponeurosis cervical superficial y la cara medial del cuerpo mandibular (fosita submandibular).

El **recubrimiento mucoso** del piso de la boca presenta un epitelio estratificado plano no queratinizado, el cual descansa sobre un conectivo laxo. En profundidad, la mucosa se relaciona con la **masa muscular** descrita y el componente glandular —glándula sublingual y submandibular— que serán tratados en el capítulo 11.

La irrigación, el drenaje linfático y la innervación sen-

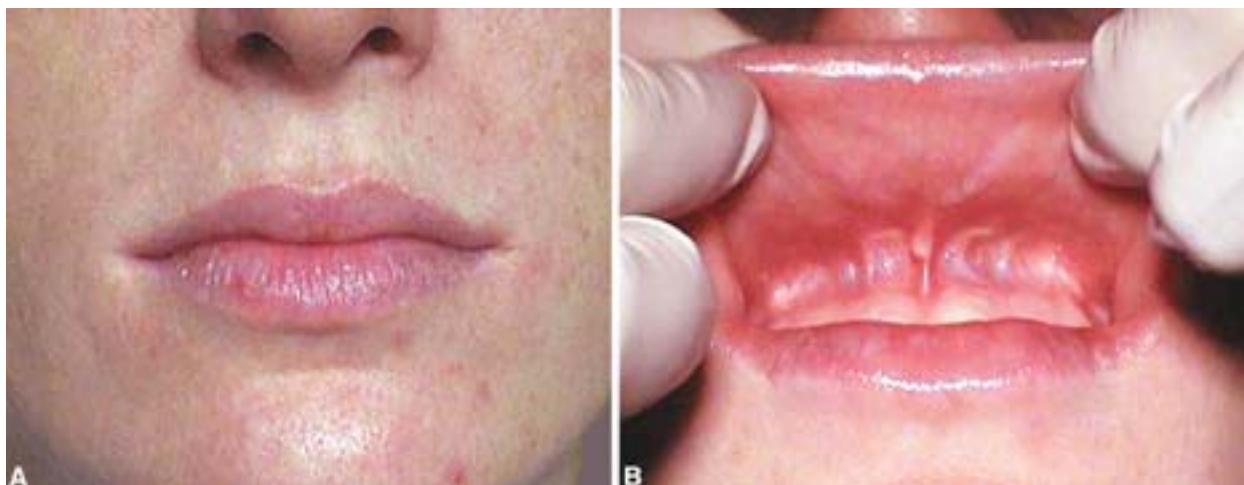sitiva y motora de todas las paredes de la cavidad bucal se detallan en los cuadros 5-1, 6-1, 7-2 y 8-1 de los capítulos 5, 6, 7 y 8, respectivamente, del presente texto.

### Anatomía de superficie

El examen de la cavidad bucal permite reconocer las características clínicas que presentan los planos superficiales (**recuadro 9-2**).

**Labios:** la piel es gruesa y, a ese nivel, presenta un surco medio vertical, denominado *filtrum* o surco medio subnasal, y dos superficies laterales cubiertas de pelo en los hombres (bigote) y de vello en las mujeres y en los niños. A ambos lados, se hallan los surcos nasolabiales, que forman los límites laterales, y por abajo se encuentra el surco mentolabial, límite del labio inferior. En la línea media del borde libre del labio superior, se encuentra el tubérculo labial y, a cada lado, dos depresiones. Tanto el tubérculo como las depresiones se corresponden con una depresión central y dos convexidades laterales en el labio inferior (**fig. 9-6A**).

La mucosa labial, que se observa al evertir los labios, es lisa, rosada, con el ligero relieve que producen las glándulas labiales detectable, sobre todo, a la palpación. Esta mucosa se repliega formando el surco gingivolabial superior e inferior. En la línea media de los labios, se observa el frenillo antes mencionado (**fig. 9-6B**). La implantación normal del frenillo labial superior se produce a 1 cm por encima de la papila gingival interincisiva y a 4,4 mm del borde libre del labio superior. En ocasiones, el frenillo labial puede presentarse con menor longitud y mayor desarrollo de lo normal (hipertrofia), así como también con una implantación baja, lo que acarrea trastornos en la fonación, produce diastemas interincisivos o afecta la colocación y estabilidad de una prótesis. Por ello, suele indicarse la frenectomía o sección del frenillo labial anómalo.



**Fig. 9-6. Labios. A.** Piel y semimucosa. **B.** Mucosa con el frenillo labial superior.

### Recuadro 9-2. Actividades prácticas

La detección temprana de lesiones bucales que se manifiestan como asimetrías, cambios de coloración, de textura o tamaño, permite un diagnóstico y tratamiento precoz de las enfermedades, lo cual, en general, deriva en un pronóstico más favorable. De allí la importancia de conocer la normalidad a fin de identificar la anormalidad. Por ello, le sugerimos la siguiente actividad.

Realice, en un amigo/paciente, un examen minucioso de las paredes de la cavidad bucal, en el orden que se menciona a continuación, y luego registre las particularidades que vaya observando:

- Labios, incluyendo piel, semimucosa y mucosa
- Mucosa yugal
- Paladar duro
- Velo del paladar
- Piso de la boca



*No olvide el lavado previo de las manos y la colocación de guantes como parte de las normas de higiene y bioseguridad.*

*Siga una secuencia ordenada a fin de no olvidar la inspección de ninguna de las seis paredes (además de su contenido), lo cual debe ser una rutina ante cualquier tipo de consulta de los pacientes.*

*Seque las superficies con una gasa estéril a fin de que el brillo producido por la saliva no le confunda o no oculte alguna alteración en el color o la textura.*

**Mejilla:** la piel es fina y también presenta pelos o vello según el sexo y edad de las personas (**fig. 9-7A**). La mucosa yugal es de color rosado en las zonas superior e inferior y más blanquecina en la zona intermedia. A este nivel puede hallarse la línea de oclusión. A la altura del cuello del primero o segundo molar superior se encuentra el orificio de desembocadura del conducto parotídeo, el cual se abre en la cavidad bucal luego de atravesar el músculo buccinador. El mencionado orificio puede encontrarse en el centro de una papila o el fondo de una depresión, así como también puede estar recubierto por un pequeño repliegue mucoso (**fig. 9-7B**). Es importante tener en cuenta estas características en el momento de realizar la canalización del conducto con fines diagnósticos y terapéuticos.

**Bóveda palatina:** presenta una forma cóncava que varía, en condiciones normales, según las personas (biotipo facial). En la situación patológica del respirador bucal, la bóveda palatina se vuelve ojival, profunda. Como ya se ha dicho, esta región está recubierta por una fibromucosa gruesa, resistente, que posee un rafe medio

fibroso y la papila palatina, elevación mucosa que se halla en el sector anterior, por detrás de los incisivos centrales superiores, y que coincide con el foramen incisivo. Además, las rugas palatinas sobresalen en el tercio anterior de la bóveda, con diferentes formas, tamaño y número (entre 2 y 6). Las rugas palatinas constituyen un rasgo particular y distintivo, aspecto que las vuelve útiles para la identificación de personas (siempre que se cuente con un registro previo) (**fig. 9-8**).

**Velo del paladar:** con una inspección visual de la cavidad bucal, sólo se observa la cara anteroinferior cóncava del velo del paladar, así como también su borde inferior. La superficie mucosa es de color rosado y aspecto liso, brillante. Al pronunciar la letra “a”, se observa la movilidad de esta estructura musculomembranosa, contráctil.

El borde inferior presenta la úvula en la línea media y los cuatro pilares, dos anteriores y dos posteriores. Entre el pilar anterior y el posterior es posible apreciar la amígdala palatina, de aspecto anfractuoso, cuya forma y tamaño son variables según las personas y la presencia de un proceso infeccioso que afecte esas estructuras (amigdalitis). Como ya se ha mencionado, los pilares anteriores, la úvula y el dorso lingual forman el istmo de las fauces. Por detrás de éste es evidente la cara posterior de la bucofaringe (**fig. 9-9**).

**Piso de la boca:** al elevar la lengua se observa el piso bucal, cubierto por una mucosa delgada, de color rosado y aspecto liso, brillante. También se aprecian las ya mencionadas carúnculas sublinguales y la inserción inferior del frenillo lingual (**fig. 9-10**).

## APLICACIÓN DE LA MORFOFISIOLOGÍA DE LA CAVIDAD BUCAL A LA CLÍNICA

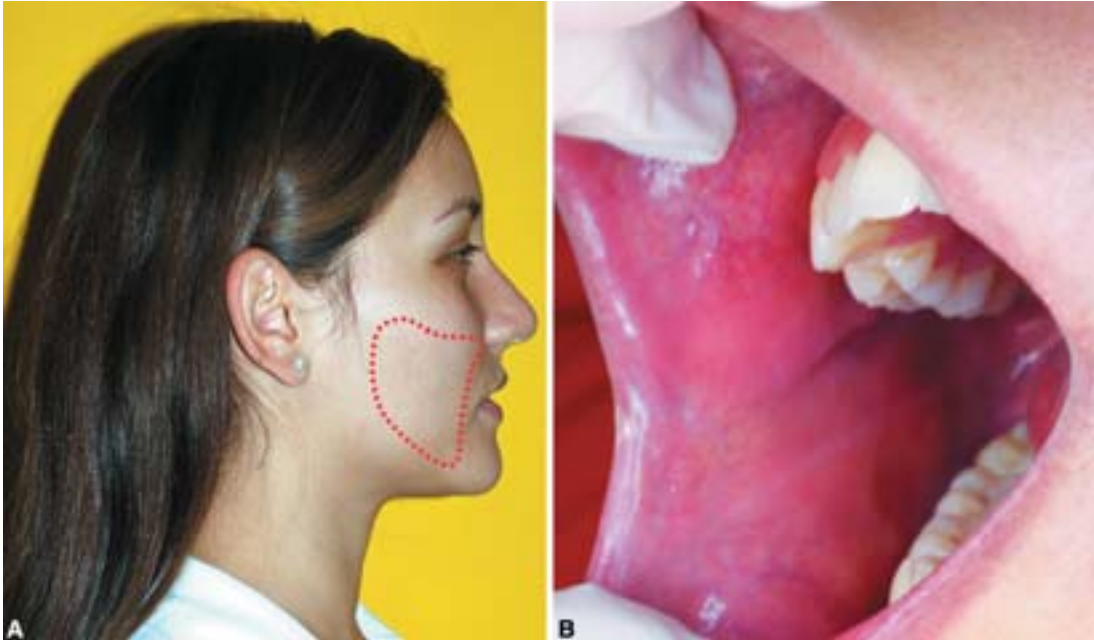
En el presente capítulo, los contenidos referidos a la morfofisiología de la cavidad bucal son tratados a partir de una alteración que compromete al paladar, la fisura palatina, y de una patología que afecta la mucosa bucal, la leucoplasia.

### Aplicación a la fisura palatina

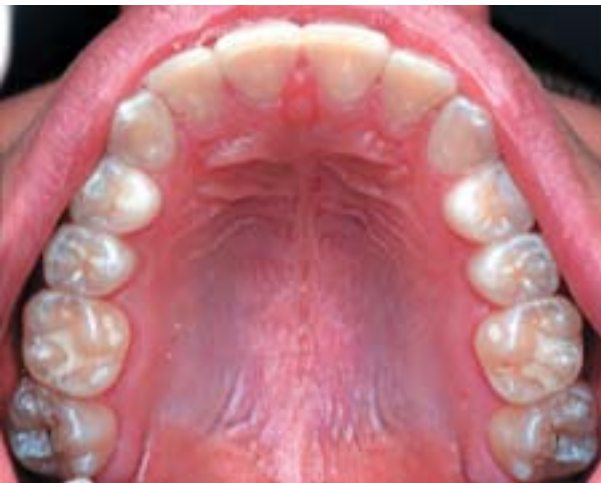#### Generalidades

La fisura palatina, como la labioalveolopalatina (FLAP) o labionasoalveolopalatina, son malformaciones congénitas, de alta complejidad que afectan una o más paredes de la cavidad bucal –bóveda palatina, velo del paladar, labio– tanto a nivel muscular y mucoso como óseo. Las fisuras labiales fueron tratadas en el capítulo 3 del presente texto, por lo que en éste sólo se hace referencia a las fisuras palatinas.

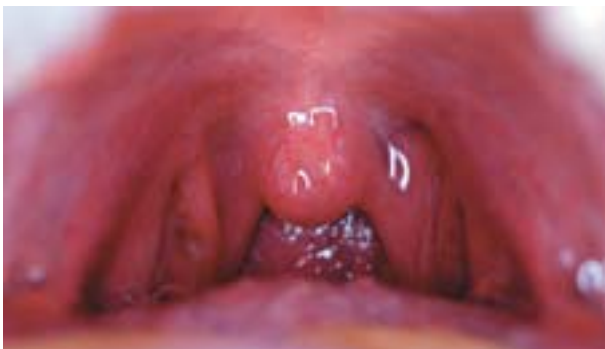Éstas pueden involucrar sólo el paladar duro o el paladar blando, o ambos, afectan más a los varones que a las



**Fig. 9-7. Mejilla.** A. Piel con delimitación de la región geniana. B. Mucosa (las áreas blancas corresponden al brillo de la mucosa húmeda).



**Fig. 9-8. Bóveda palatina.** Se aprecian la papila y las rugas palatinas, así como también el rafe medio.

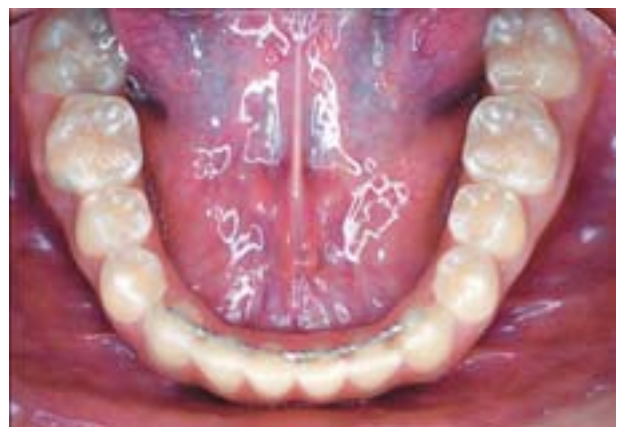

**Fig. 9-9. Velo del paladar.** En la línea media, se destaca la úvula. Lateralmente, se encuentran los pilares anteriores y posteriores.

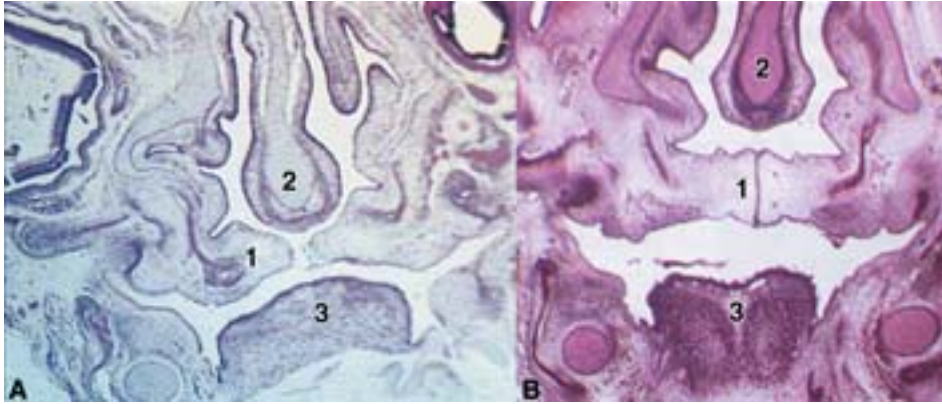
mujeres y a la raza caucásica que a la negra. La etiología de esta malformación responde a los mismos factores que causan la fisura labial.

### Bases embriológicas de la fisura palatina

Como ya se ha descrito en el capítulo 3, la formación del paladar primario se produce alrededor de la 6ª semana de gestación e inicia su desarrollo a partir de la parte profunda del segmento intermaxilar. El paladar primario posee una forma de cuña con el vértice hacia atrás. La formación del paladar secundario resulta de la fusión



**Fig. 9-10. Piso de boca.** Presenta, a ambos lados, las carúnculas sublinguales y, en la línea media, el frenillo lingual (las zonas blancas corresponden al brillo de la mucosa húmeda).



**Fig. 9-11. Microfotografía de la formación del paladar secundario.** A. Procesos palatinos sin fusionar en un feto de 9 semanas de vida intrauterina B. Procesos palatinos fusionados en un feto de 11 semanas de vida intrauterina. Procesos palatinos (1); tabique nasal (2) y lengua (3). H/E, aumento original 10x (cortesía de la Dra. M. G. de Ferraris y del Dr. A. Campos Muñoz).

de los dos procesos palatinos laterales entre sí. A su vez, la fusión real de éste con el paladar primario da origen a la bóveda palatina o techo de la cavidad bucal, lo cual tiene lugar entre la 11ª y 12ª semana de vida intrauterina (**fig. 9-11A y B**). Este mecanismo requiere fenómenos complejos, tanto de proliferación como de movimiento de los procesos involucrados. Si actúa un agente teratógeno (físico, químico o genético) durante su formación, pueden ocurrir una serie de anomalías que comprenden desde una fisura palatina simple hasta una FLAP (**figs. 9-12 y 9-13**).

El acto reflejo de succión normal existe ya en los últimos períodos de gestación. La succión implica la primera sinergia funcional entre los labios, la lengua y el resto de la cavidad bucofaringea, la que será fundamental para

la alimentación del recién nacido. En el feto que presenta una FLAP, sobre todo, los movimientos bucales están notoriamente modificados, tanto por la morfología anormal del labio como por la alteración en el crecimiento de los procesos adyacentes.

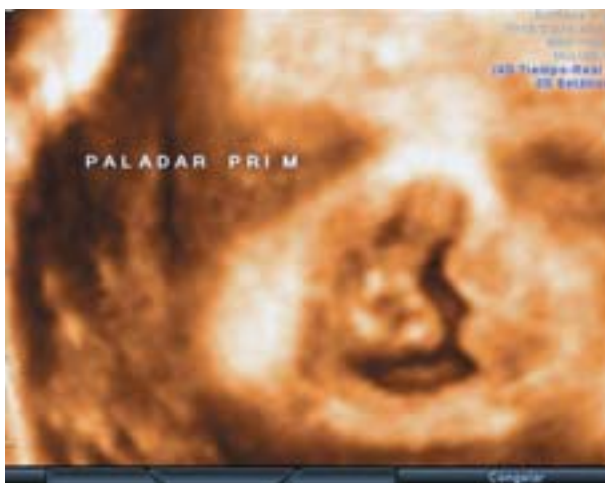### Bases morfofisiológicas de las alteraciones funcionales



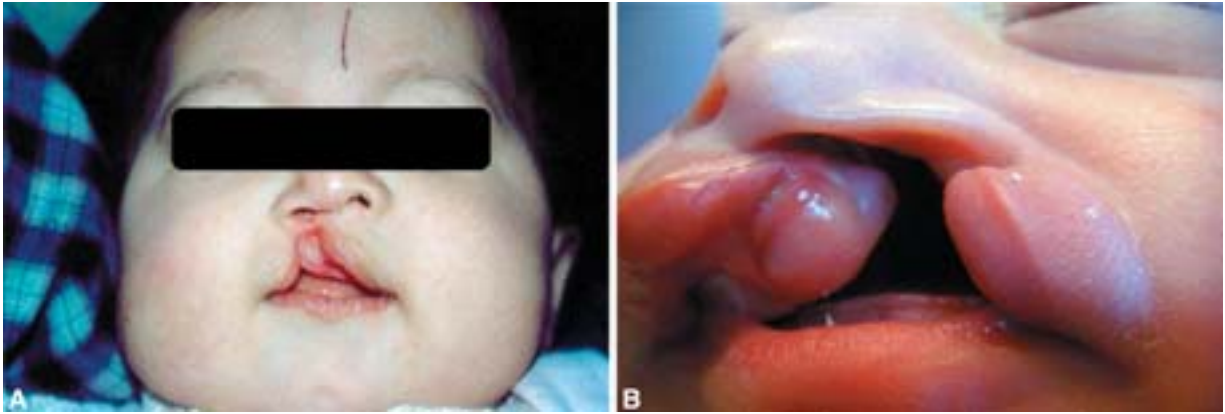La fisura palatina produce una comunicación buconasal que afecta la alimentación del niño y su fonación. Por ello, apenas nace un bebé con esta malformación, el primer aspecto para solucionar es su alimentación. Debido a esa comunicación buconasal se produce el pasaje de alimento a las fosas nasales con el riesgo de una broncoaspiración, además de la dificultad para lograr la presión negativa necesaria para la succión.

La participación del odontopediatra especializado, luego del nacimiento, es fundamental. Éste debe colocar una placa obturadora-ortopédica que reconstruye artificialmente la bóveda palatina (**fig. 9-14A**), permitiendo al niño una correcta **alimentación** a través del pecho materno o biberón, para lo cual los padres reciben información acerca del tipo de tetina y biberón que utilizarán, la posición de amamantamiento, etcétera (**fig. 9-14B**). Esa placa, al mismo tiempo, cumple una función ortopédica al evitar que el niño interponga la lengua en la fisura, con lo cual impediría el crecimiento transversal de los maxilares, y favorece la posición lingual contra el paladar evitando una deglución atípica.

La colocación de esa placa de acrílico debe realizarse en el momento del nacimiento. Para confeccionarla, se debe tomar una impresión de la boca del niño con una cubeta pequeña y silicona pesada. Sobre la base de esa impresión se confeccionan los modelos y posteriormente la placa, la cual se cambia periódicamente de acuerdo con el crecimiento del niño. Luego, se deben realizar



**Fig. 9-12. Fisura labioalveopalatina unilateral.** Se observa la lesión mediante ecografía, en un feto de 35 semanas de edad gestacional (cortesía del Dr. J. Ochoa).

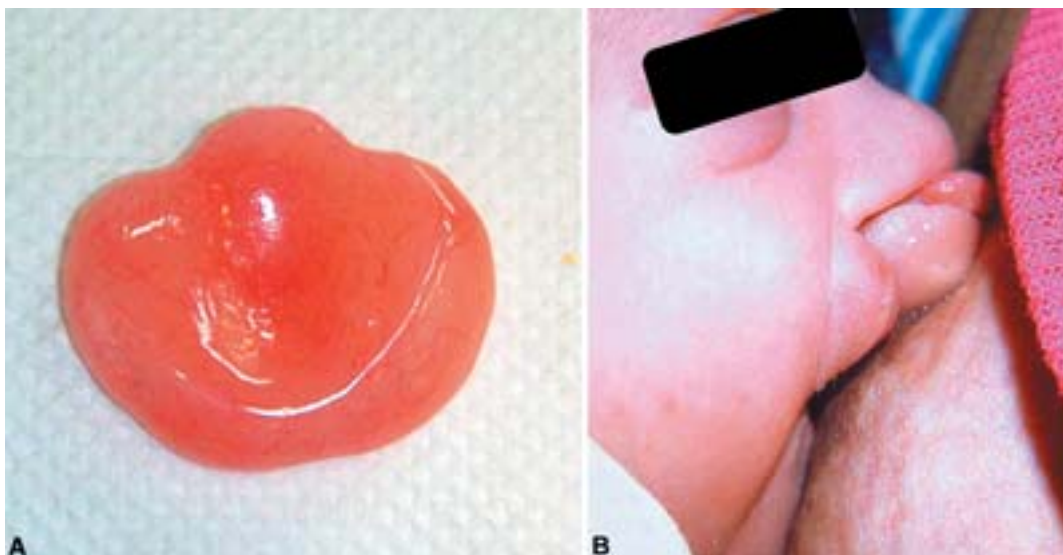


**Fig. 9-13. Fisura labioalveopalatina unilateral (A y B)** (cortesía de las Dras. S. Sorokin y M. Bolesina del equipo interdisciplinario de atención a pacientes fisurados, Facultad de Odontología, Universidad Nacional de Córdoba).

orificios en la placa a fin de permitir la erupción de los dientes primarios (el incisivo central superior erupciona a los seis-diez meses de edad). Como se puede advertir, el odontopediatra es uno de los profesionales que acompaña durante años el tratamiento del niño fisurado.

El **lenguaje oral** es otra de las grandes dificultades del niño con fisura palatina. La función velofaríngea resulta de la combinación de la movilidad del velo palatino y de las paredes faríngeas. La variedad de movimientos y cierres dependen del tipo de sonidos para producir, del entrenamiento muscular y del mecanismo neurofisiológico.

En la fisura palatina, los músculos (elevador del velo del paladar y palatofaríngeo), que normalmente forman una cincha, no llegan a la línea media, no traccionan el velo, éste no se alarga y la aponeurosis palatina no se desarrolla. Los músculos se presentan hipoplásicos y hasta atróficos debido a la conformación anatómica que no les permite una correcta función. Todo ello es la consecuencia –y no la causa– del acortamiento del velo palatino que caracteriza a los niños cuya fisura compromete el velo del paladar. También se altera el equilibrio entre las fuerzas generadas por la musculatura labial, palatina y lingual, lo cual produce anomalías en el crecimiento maxilar.



**Fig. 9-14. Alimentación de un niño con fisura labioalveopalatina. A.** Placa obturadora-ortopédica. **B.** Lactancia materna facilitada por la colocación de dicha placa (cortesía de las Dras. S. Sorokin y M. Bolesina del equipo interdisciplinario de atención a pacientes fisurados, Facultad de Odontología, Universidad Nacional de Córdoba).



Los errores del habla más comunes en los pacientes con fisura palatina son las emisiones nasales (escape pasivo del aire por el espacio nasal durante la producción de consonantes orales); hipernasalidad (paso excesivo e inapropiado de aire por la cavidad nasal durante la producción de vocales); hiponasalidad (insuficiencia de resonancia nasal durante la producción de sonidos que requieren salida de aire por la nariz); sustituciones (producción de un sonido a cambio de otro), omisiones (omisión de un sonido ante la imposibilidad de pronunciarlo) y articulación compensatoria (producción de sonidos que derivan en fonemas inexistentes). Todo ello impacta sobre la inteligibilidad del habla. Los trastornos de la fonación que no pueden corregirse suelen generar problemas de conducta en el niño fisurado.

El fonoaudiólogo también debe intervenir, desde el momento del nacimiento, en el tratamiento del niño con esta malformación. Es el profesional que más tiempo pasa con el niño en las distintas etapas terapéuticas y su principal objetivo es lograr una fonación normal o lo más correcta posible. Es imprescindible actuar en la etapa prelingüística a fin de evitar que el niño adopte patrones fonéticos anormales. Los trastornos en el habla suelen estar acompañados de alteraciones auditivas, como hipoacusia, causadas por otitis medias reiteradas (por la relación con la trompa auditiva) y falta de aireación del conducto auditivo interno.

En el capítulo 3 ya se ha hecho referencia a los complejos aspectos psicológicos del niño fisurado y su familia.

### Morfofisiología del tratamiento de la fisura palatina



El cierre quirúrgico de la fisura palatina se denomina palatorrafia o palatoplastia. Sus principales objetivos son: 1) eliminar la comunicación buconasal; 2) efectuar un cierre velofaríngeo que permita una fonación normal; 3) repositionar la musculatura palatina; 4) otorgar un alargamiento del velo del paladar para que se produzca el cierre del espacio velofaríngeo (a fin de que contacte con la pared posterior de la faringe durante la contracción). Es decir, la palatorrafia no se limita sólo al cierre palatino sino también a la reconstrucción de la función velofaríngea.

En cuanto a la oportunidad para realizar la intervención quirúrgica, el momento ideal está determinado por un balance entre el crecimiento y la fonación. Mientras más temprana sea la cirugía, el paciente tendrá mayores posibilidades de lograr una mejor fonación, aunque aumenta el riesgo de que se presenten trastornos del crecimiento. De todos modos, se prefiere optimizar los resultados en cuanto a la función fonatoria, en tanto el

equipo interdisciplinario abordará luego la problemática del crecimiento. Existen diferencias, según los distintos especialistas, en cuanto al momento en que debe realizarse el cierre palatino. Algunos consideran que debe llevarse a cabo entre los ocho y doce meses de edad –siempre que el estado de salud general del niño lo permita– aunque la mayoría sostiene que debe hacerse entre los doce y dieciocho meses (edad en que comienza a hablar), ya que las estructuras están más desarrolladas y la ortopedia ha preparado el terreno sobre el que se debe actuar.

Existen muchas técnicas para la reconstrucción del paladar. Una de las que se utiliza para la reparación palatina (paladar duro y blando) es la siguiente: 1) anestesia general endotraqueal (vía nasal); 2) incisiones a lo largo de los bordes de la fisura, desde el alvéolo hasta la úvula; 3) desprendimiento de los colgajos; 4) identificación de los músculos palatinos y los paquetes neurovasculares palatinos menores (para su preservación); 5) disección de los músculos de sus inserciones anormales en el borde posterior de la aponeurosis palatina situada por detrás de los huesos palatinos; 6) desplazamiento posterior de los músculos (permite alargar el velo palatino y reducir el espacio faríngeo); 7) sutura transversal en la parte posterior del velo palatino; 8) en paladar duro: levantamiento de un colgajo de vómer que se sutura a la mucosa nasal del lado opuesto; 9) en el paladar blando: sutura de los colgajos, ya liberados de la mucosa nasal, entre sí, en la línea media (ésta es la sutura más importante ya que un cierre hermético evitará una fístula buconasal); 10) sutura de la mucosa bucal. Hay que tener en cuenta que el cierre de la fisura a nivel de paladar duro puede requerir el empleo de injertos óseos.

La reconstrucción anatómica del paladar, así como también la terapia fonoaudiológica, son imprescindibles para lograr una fonación adecuada.

Las secuelas más frecuentes en el paladar secundario son las comunicaciones buconasales, la disfunción velofaríngea y el colapso maxilar con maloclusión, todo lo cual deberá ser corregido mediante tratamientos posteriores, tanto ortodóncicos como quirúrgicos. El tratamiento de un niño fisurado –sobre todo con FLAP– implica un largo proceso con intervenciones quirúrgicas (aunque en el menor número posible), uso de prótesis y aparatología ortodóncica y ortopédica, innumerables controles, todo lo cual suele acarrear el indeseado abandono terapéutico por parte de los pacientes.

Por todo ello, el abordaje interdisciplinario es esencial en el tratamiento de esta patología compleja. Se deben consensuar las acciones por realizar a fin de reducir los tiempos y optimizar los resultados, mientras se intenta contener al paciente y a su familia. Se espera que el niño pueda insertarse en la sociedad con el menor número de secuelas, aunque esto depende del tipo de fisura y la magnitud del daño.



## Aplicación a la leucoplasia

### Generalidades

La mucosa bucal puede presentar lesiones que se caracterizan por cambios en la coloración –blanco, rojo, parduzco– por la formación de ampollas, vesículas, entre otros, las que se acompañan o no de dolor, ardor, o riesgo de transformación maligna. Estas últimas son las lesiones cancerizables, como es el caso de la leucoplasia.

La leucoplasia se presenta como una lesión blanca o blanquecina que sobresale o no de la mucosa bucal sobre la que asienta. Como es una lesión cancerizable, puede transformarse en epiteloma o carcinoma *in situ*, carcinoma infiltrante o verrugoso (papilomatosis oral florida, según Grinspan), este último con bajo grado de malignidad (**recuadro 9-3**). En el primer caso, las mitosis atípicas y las atipias celulares (alteración de la morfología celular) se encuentran limitadas al epitelio de la mucosa bucal. En cambio, el carcinoma infiltrante se caracteriza por la ruptura de la basal y la invasión del corion por los cordones epiteliales que se disgregan. Una vez en el corion, las células malignas pueden penetrar en los vasos y pasar a la circulación (lo cual no ocurre a nivel del epitelio ya que éste es avascular), con lo que surge el riesgo de metástasis ganglionar y a distancia.

### Bases morfofisiológicas de la etiopatogenia y clínica de las leucoplasias

En primer lugar, cabe aclarar que la etiología de una enfermedad es la causa de ella, en tanto que la patogenia

es el modo en que se produce y desarrolla esa enfermedad.

Para la formación de una leucoplasia se requieren un terreno predispuesto y agentes o factores externos que actúen sobre la mucosa bucal. Así, la hipercolesterolemia y la hipovitaminosis A son factores predisponentes de esta lesión blanca. Entre los agentes externos casuales de leucoplasia se cuenta el hábito de fumar. Otros factores irritativos locales, tales como bordes cortantes o rugosos a nivel de dientes o prótesis pueden originar queratosis friccionales (según algunos autores). En el desarrollo de una leucoplasia, el hábito de fumar actúa por diversos mecanismos: acción de los productos volátiles que contiene el tabaco (químico), el calor que genera (físico) y el traumatismo de pipas (mecánico), por ejemplo, sobre la semimucosa labial en la que apoyan.

Las leucoplasias pueden localizarse en cualquier sitio de la mucosa y semimucosa bucal. Sin embargo, esta lesión se desarrolla más frecuentemente en la mitad anterior de la mucosa yugal, sobre todo en la zona retrocomisural, siguiendo en orden la lengua (bordes y cara ventral) y los labios. El velo del paladar y la cara ventral de la lengua son los sitios menos afectados por esta patología. En el caso de los fumadores, la leucoplasia retrocomisural suele ser bilateral.

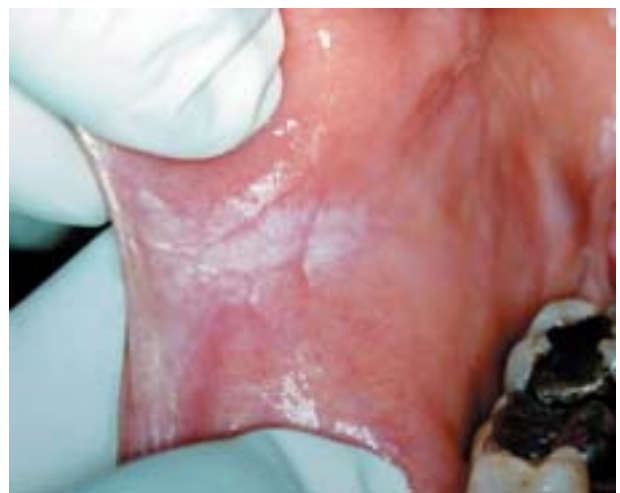La leucoplasia puede presentarse como una lesión blanca o blanquecina que se manifiesta de diferentes maneras: sólo un cambio de coloración que no hace relieve (mancha), una lesión blanca elevada (queratosis), o con elevaciones irregulares (verrugosidad). Ello determina los grados I, II (**fig. 9-15**) y III de leucoplasia. La clínica y la histopatología se complementan para efectuar el diagnóstico.



#### Recuadro 9-3. Investigación

El cáncer bucal (CB) constituye un serio problema de salud pública debido a la alta tasa de mortalidad, la discapacidad que produce y la relación con hábitos prevenibles, como consumo de tabaco y alcohol. Los estudios que, desde 1990, se desarrollan en la Cátedra de Estomatología de la Facultad de Odontología, Universidad Nacional de Córdoba, Argentina, han brindado una aproximación al conocimiento de las formas más frecuentes de CB, factores relacionados, dificultades diagnósticas, lesiones previas, complicaciones terapéuticas, pronóstico y sobrevida. Esta realidad, que difiere de la de Europa y Estados Unidos, permite implementar programas de prevención contextualizados. En los próximos años, se espera lograr una mayor capacitación de profesionales y concientización de la población sobre factores de riesgo y diagnóstico precoz.

Dra. Silvia López de Blanc



**Fig. 9-15. Leucoplasia grados I y II en zona retrocomisural de mucosa yugal** (cortesía del Dr. R. Panico).

Clínica e histológicamente, los distintos grados de leucoplasia se caracterizan por:

**Grado I:** mancha de color blanco, uniforme, bien delimitada. La superficie es opaca y, en algunos casos, puede adoptar la característica de empedrado. Es indolora y, por lo tanto, asintomática. Histológicamente, la leucoplasia grado I aparece con hiperqueratosis del tipo orto y/o paraqueratosis (engrosamiento del estrato córneo del epitelio) y ligera acantosis (aumento en el espesor del estrato espinoso del epitelio).

**Grado II:** se presenta como una queratosis, también de color blanco, aspecto seco y límites precisos, pero hace relieve sobre la mucosa debido al engrosamiento del epitelio a causa de la hiperqueratosis marcada, principal característica histológica de este grado de lesión. Las leucoplasias grados I y II son las menos cancerizables y pueden estar combinadas.

**Grado III:** además del aspecto común a los tres grados de leucoplasia, referido al color blanco, aspecto seco, límites definidos, la de grado III se presenta elevada pero irregular, verrugosa. Histológicamente, ésta muestra una hiperqueratosis con papilomatosis (proliferación de las papilas dérmicas y crestas epidérmicas).

En la leucoplasia que no ha sufrido transformación maligna, las alteraciones sólo se observan a nivel del epitelio, en tanto que el corion permanece normal. Sin embargo, se pueden observar infiltrados subepiteliales puntuales.



En síntesis, el examen de la mucosa bucal debe revelar un color rosado, con las variaciones en su aspecto según la zona y, por ende, la función que cumpla. Así, la mucosa labial o yugal es delgada y brillante –mucosa de revestimiento–, en tanto que la fibromucosa palatina –mucosa masticatoria– es gruesa, resistente y bien adherida al plano profundo. La presencia de zonas de color blanco, que no se desprenden por raspado, debe alertar al profesional y llevarlo a evaluar la posibilidad de realizar una biopsia que permita confirmar el diagnóstico clínico presuntivo.

Existen varias técnicas de biopsia pero, en general, la más importante es la quirúrgica, tanto la incisional (toma sólo una parte de la lesión), como la escisional (extirpa la totalidad de la lesión). Si bien es una práctica muy difundida, la biopsia incisional posee limitaciones como las lesiones vasculares, del tipo de los angiomas, por el riesgo de hemorragia profusa. En el sistema estomatognático, las biopsias suelen realizarse bajo anestesia local. Según los procedimientos de rutina, el material obtenido es fijado en formol al 10%, incluido en parafina, seccionado y coloreado para su examen mediante microscopía óptica, el cual permite un diagnóstico (anatomopatológico) preciso que puede confirmar o no el examen clínico. El [video 9-1](#)



(véase [sitio web complementario](#)) muestra una biopsia escisional a nivel de la mucosa de labio inferior.

Es importante destacar que, al ser asintomática, la leucoplasia generalmente es descubierta por el profesional odontólogo durante el examen minucioso de la cavidad bucal, ya que no suele ser motivo de consulta en la mayoría de los pacientes portadores de esta lesión. Por ello, la atención responsable de los pacientes que implica el examen cuidadoso de todos los componentes del sistema estomatognático, en el caso que nos ocupa en este texto, es la que va a resguardar la salud de los pacientes, aunque el motivo de consulta sea totalmente diferente.

### Generalidades acerca del tratamiento de la leucoplasia

El tratamiento de la leucoplasia consiste en controlar los factores generales predisponentes –reducir la colesterolesmia, normalizar los aportes de vitamina A– eliminar los agentes locales, como el hábito de fumar, reemplazar una prótesis desadaptada, corregir una maloclusión, efectuar las restauraciones necesarias de los dientes con caries o fracturas.

Además, luego de la eliminación o control de los agentes causales o predisponentes, se pueden aplicar tratamientos tópicos o sistémicos. Entre los primeros, se emplea la vitamina A o el ácido retinoico (13 cis-retinoico) aplicado sobre la mucosa bucal a través de orabase (medio adhesivo que prolonga el contacto entre el fármaco y la mucosa bucal). Algunos especialistas consideran que este tratamiento con retinoides no es eficaz a largo plazo. Entre los tratamientos sistémicos, se puede realizar vitaminoterapia por vía bucal: vitamina A o sus derivados, E y C.

Los casos de leucoplasias grado I suelen remitir luego de los mencionados tratamientos. En casos más severos, lesiones grados II y III, puede ser necesario recurrir a procedimientos quirúrgicos (cirugía convencional, criocirugía, evaporación con láser de CO<sub>2</sub>).

Hay que tener en cuenta que el objetivo primario del tratamiento de la leucoplasia debe ser la prevención de la malignización. Hasta el momento, no existen métodos terapéuticos que sean 100% eficaces para alcanzar el mencionado objetivo, ni siquiera la extirpación quirúrgica de la leucoplasia.

En la actualidad, se trabaja en la quimioprevención a través de agentes como los antioxidantes del tipo vitaminas A, C, E y betacaroteno (precursor de la vitamina A), aunque sus efectos y eficacia no están totalmente dilucidados y requieren mayor estudio. La quimioprevención se basa en la potencial reversibilidad de la carcinogénesis, en sus diferentes fases (iniciación, promoción y progresión). Esos compuestos actúan como depuradores de los radicales libres, partículas inestables con capacidad para dañar las células e, incluso, su material genético. Los antioxidantes producirían cambios a nivel de la expresión de genes que regulan el crecimiento y la diferenciación celular. Las

estrategias quimiopreventivas están diseñadas para suprimir, revertir, o prevenir la formación de lesiones cancerizables y su posterior progresión a carcinoma.

Sin embargo, es necesario continuar investigando. El mayor conocimiento acerca de la etiopatogenia, evolución, tratamiento y pronóstico de la enfermedad, obtenido a partir de numerosos estudios realizados a lo largo del tiempo, junto al continuo desarrollo de la farmacología, ha permitido perfeccionar las medidas terapéuticas para aplicar y mejorar sus resultados. Es importante destacar que los hallazgos recientes, así como también los alcanzados en otras épocas –pero siempre publicados en revistas científicas de alcance mundial– dan origen y brindan sustento para la realización de nueva investigación, en un proceso incesante que fundamenta

el progreso de la ciencia y la tecnología. En este contexto, las personas que hoy participan voluntariamente en un estudio (como sujetos de estudio), ya sea de tipo epidemiológico, clínico u otros, están contribuyendo a mejores oportunidades preventivas, diagnósticas y terapéuticas para otras en el futuro, del mismo modo que ellas han sido beneficiadas por la solidaridad y el altruismo de los voluntarios del pasado.

En síntesis, el complejo sistema de la ciencia se basa en el conocimiento previo, el planteamiento de nuevas hipótesis, su comprobación o rechazo a través del trabajo en equipos interdisciplinarios, la participación de todos los sectores involucrados, incluso la comunidad (sana y enferma) y el sector productivo, todo ello con un objetivo común: el bienestar de la población.

## RESUMEN DEL CAPÍTULO

- El sistema digestivo tiene la importante función de incorporar los alimentos cuyo aporte energético permite la normal fisiología del organismo.
- La alimentación es un proceso voluntario de selección de alimentos, determinado por la disponibilidad y el aprendizaje de cada persona, que le permiten conformarla de acuerdo con diversos factores.
- Algunos de los órganos que conforman el sistema digestivo son de ingestión, como la cavidad bucal, mientras que otros cumplen las funciones de digestión, absorción y excreción.
- La cavidad bucal, sobre todo con fines didácticos, debe ser abordada en cuanto a su continente y su contenido. En cuanto al continente de la cavidad bucal, se consideran seis paredes –labios (anterior), velo del paladar (posterior), bóveda palatina (superior), piso de la boca (inferior) y mejillas (laterales)–, las que se encuentran totalmente tapizadas de mucosa. El contenido de la cavidad bucal está representado por los dientes y la lengua.
- Las adaptaciones funcionales determinan las diferencias estructurales de la mucosa en las distintas regiones de la cavidad bucal. Así, la mucosa bucal se clasifica en tres tipos: de revestimiento, masticatoria y especializada.
- La fusión real del paladar primario con el secundario da origen a la bóveda palatina, lo cual ocurre entre la 11ª y 12ª semana de vida intrauterina. Ese mecanismo, que requiere fenómenos complejos, puede ser alterado por agentes teratógenos y dar origen a una fisura palatina o labioalveolopalatina (FLAP).
- La fisura palatina, simple o compleja, es una malformación congénita que afecta la bóveda, el velo palatino o ambos y acarrea severos trastornos funcionales en cuanto a la alimentación y fonación.
- La mucosa bucal puede presentar patologías que se caracterizan por cambios en su coloración. Tal es el caso de la leucoplasia (color blanco), la cual constituye una lesión cancerizable (posee riesgo de transformación maligna).

El presente capítulo ha sido revisado, en sus aspectos clínicos, por la Dra. Silvia Sorokin y la Od. Graciela Ochonga, del Equipo interdisciplinario de atención al paciente fisurado de la Facultad de Odontología, Universidad Nacional de Córdoba, Argentina, y por el Dr. René Panico, Profesor Adjunto de la Cátedra de Estomatología A, Facultad de Odontología, UNC.

## BIBLIOGRAFÍA

- Boraks S. Diagnóstico bucal. São Pablo (Brasil): Artes Médicas; 2004.
- Cawson RA, Odell EW. Medicina y patología oral. 8ª ed. Madrid: Elsevier; 2009.
- Coiffman F. Cirugía plástica, reconstructiva y estética. 3ª ed. Tomo III. Cirugía bucal, maxilar y craneoorbitofacial. Medellín: Amolca; 2007.
- Eynard AR, Valentich MA, Rovasio RA. Histología y embriología del ser humano. 4ª ed. Buenos Aires: Editorial Médica Panamericana; 2008.

- Figún ME, Garino RR. Anatomía odontológica funcional y aplicada. Buenos Aires: El Ateneo; 2010.
- Grinspan D. Enfermedades de la boca. Semiología, patología, clínica y terapéutica de la mucosa bucal. Tomos I y II. Buenos Aires: Mundi; 1970.
- Guyton A, Hall H. Compendio de fisiología médica. 11ª ed. Madrid: Elsevier; 2007.
- Latarjet M, Ruiz Liard A. Anatomía humana. Tomo I. 4ª ed. Madrid: Editorial Médica Panamericana; 2004.
- Moore KL, Agur AMR. Fundamentos de anatomía con orientación clínica. 2ª ed. Madrid: Editorial Médica Panamericana; 2003.
- Presman J. El acto médico odontostomatológico. Córdoba Imprenta Salesiana; 1982.
- Silverthorne DU. Fisiología humana: un enfoque integrado. 4ª ed. Buenos Aires: Editorial Médica Panamericana; 2008.

### TEXTOS PARA PROFUNDIZAR

- Gómez de Ferraris ME, Campos Muñoz A. Histología, embriología e ingeniería tisular bucodental. 3ª ed. México: Editorial Médica Panamericana; 2009.
- Schünke M, Schulte E, Schumacher U. Prometheus. Texto y atlas de anatomía. Tomo 3. Madrid: Editorial Médica Panamericana; 2007.
- Velayos JL, Santana HD. Anatomía de la cabeza para odontólogos. 4ª ed. Madrid: Editorial Médica Panamericana; 2007.



## CASO CLÍNICO 9

### Esta angustia que no da tregua

Antonia prácticamente no ha cenado. Desde que falleció su esposo, hace seis meses y de manera repentina, ha perdido el apetito y cinco kilos de peso. También tiene dificultades para dormir. Se despierta a la madrugada, la soledad la abrumba. Y su hija vive a 90 km de distancia... Además, ahora ingresa la mitad del dinero. En sus 58 años, nunca se había sentido tan mal. El llanto la alivia un poco, lo mismo que su trabajo como empleada doméstica por horas, que la mantiene ocupada. Tampoco le dan tregua estas molestias constantes en su boca, que aparecieron hace unos cinco meses. Antonia piensa que pueden deberse a su mala alimentación, la pérdida de peso o la falta de descanso. Mañana se lo va a preguntar al estomatólogo, el especialista de la capital que le recomendó la odontóloga generalista del hospital. Ella ya le indicó diversos tratamientos, pero no se aprecia ninguna mejoría.

Antonia toma el primer tren de la mañana. Espera desocuparse temprano e ir a trabajar por la tarde, no puede perder ese dinero. Poco después de llegar, el especialista la llama al consultorio. Luego de saludarla y preguntarle por el pueblo donde reside, que es antiguo y muy bonito, le pregunta el motivo de su consulta. Antonia comienza a explicarle las molestias que le causan las lesiones de su boca, pero el llanto la interrumpe. El profesional intenta contenerla y le da tiempo para que se recupere, mientras ella le explica las angustias de su viudez. Una vez que se tranquiliza, Antonia describe su trastorno y responde a las preguntas del profesional. Luego, él efectúa un examen minucioso de su sistema estomatognático el que, junto al resultado de la anamnesis, es consignado en la historia clínica. La mucosa yugal y lingual presentan las características que se observan en las **figuras CC 9-1** y **CC 9-2**. Esas lesiones no son dolorosas, pero a Antonia le causan molestias permanentes. Sin embargo, éstas no aumentan durante las comidas o la ingesta de líquidos. El resto del sistema estomatognático se encuentra normal.

Los análisis de laboratorio (analítica) están dentro de la normalidad, salvo la glucemia basal (115 mg/dL). Además, su tensión sanguínea arterial es de 155/90 mm Hg (administra diurético).

Sobre la base de la valoración clínica, el especialista efectúa un diagnóstico presuntivo de liquen plano reticular y, en esa primera sesión, realiza una biopsia. Luego de la sutura, Antonia se retira con la indicación de ingerir alimentos de consistencia blanda y fríos, lo mismo que las bebidas, y no realizar esfuerzo físico. Ella va a su trabajo, pero cumple con esas indicaciones.

Una semana después, Antonia vuelve a ver al especialista quien, a partir del informe anatomopatológico, confirma su diagnóstico (**fig. CC 9-3**) y se lo explica a su paciente. Al mismo tiempo, le indica la administración de un ansiolítico suave, para que no interfiera en su trabajo, y la realización de tres enjuagues diarios –durante 1 minuto– con acetinado de triamcinolona al 0,5%.

El primer control se efectúa doce días después de iniciado el tratamiento sistémico y local (**figs. CC 9-4** y **CC 9-5**). El profesional le explica que ésta es una enfermedad crónica que se caracteriza por remisiones y exacerbaciones imprevisibles, por lo que puede sufrir una recaída.

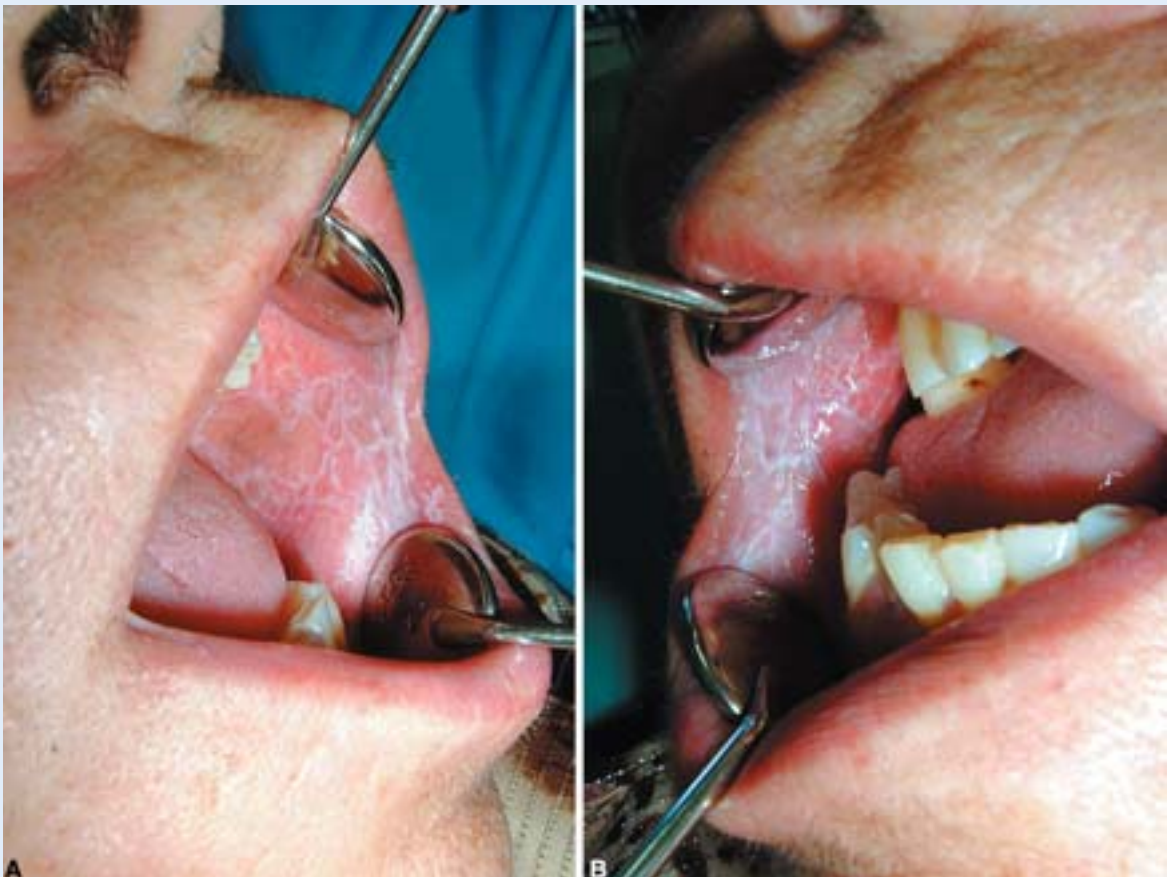


### Preguntas críticas

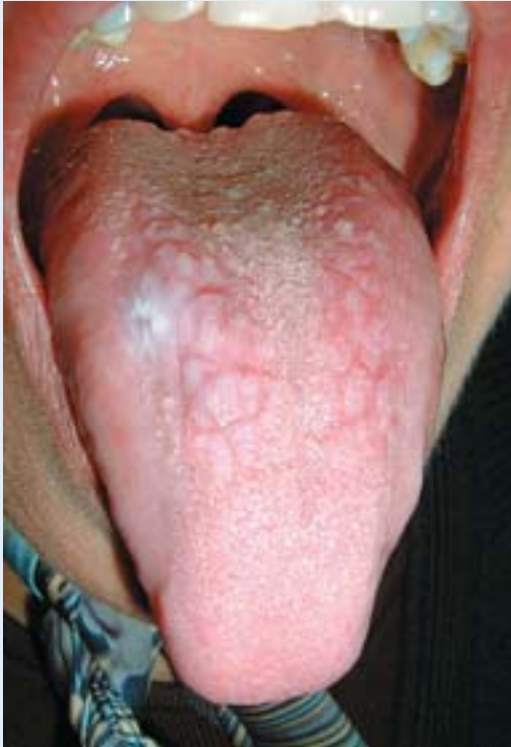1. Al realizar un examen clínico basado en las **figuras CC 9-1** y **CC 9-2**, ¿qué características presentan las mucosas yugal y lingual?
2. Sobre la base de la **figura CC 9-3**, ¿a qué nivel se encuentran las principales alteraciones de la mucosa yugal?
3. ¿De qué manera se relacionan el estrés y los valores de tensión sanguínea arterial y de glucemia con la patología que presenta Antonia?
4. Al realizar un examen clínico a partir de las **figuras CC 9-4** y **CC 9-5**, ¿qué características presentan las mucosas yugal y lingual?

### Líneas directrices

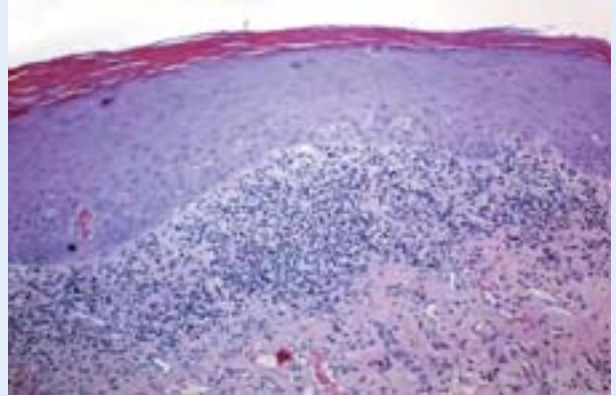
1. La alimentación deficiente de Antonia, ¿estará relacionada con su enfermedad?
2. ¿Cuáles son las variedades de liquen plano bucal?
3. ¿Cuál es el riesgo de malignización en cada una de esas variedades?
4. ¿Cuáles son los valores normales de la glucemia?
5. ¿Cuáles son los valores normales de la presión sistólica y diastólica?
6. ¿Por qué es necesaria la participación de un profesional de salud mental en el caso de Antonia?
7. ¿Cuáles son los distintos tipos de biopsia?
8. ¿De qué manera se fija la muestra de tejido obtenida durante la biopsia?
9. ¿Cuál es el fundamento de las indicaciones posoperatorias recibidas por Antonia?
10. ¿Cuál es el fundamento del tratamiento local y sistémico indicado a la paciente?



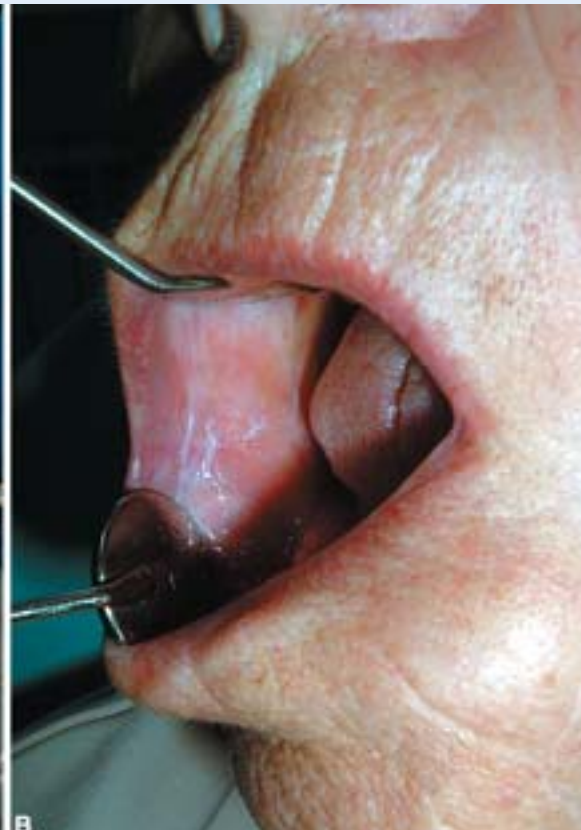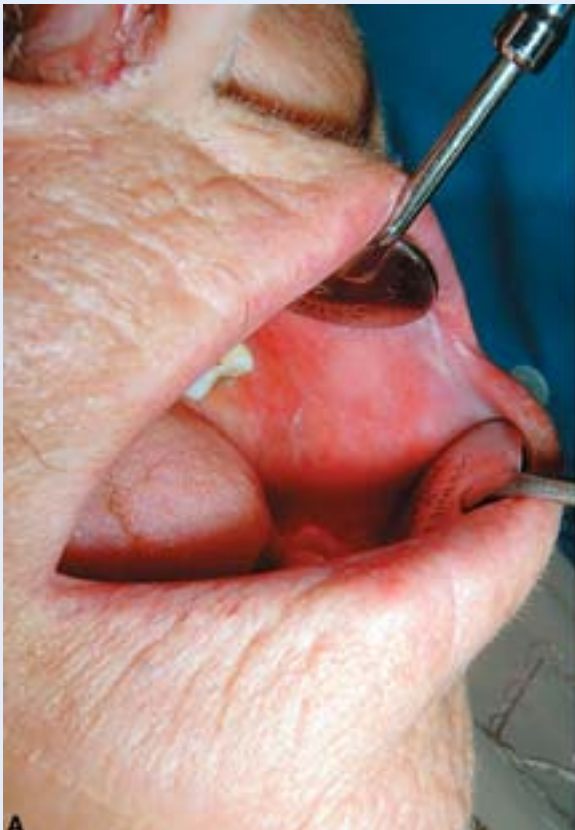**Fig. CC 9-1. Aspecto clínico de la mucosa yugal. A. Lado izquierdo. B. Lado derecho.**



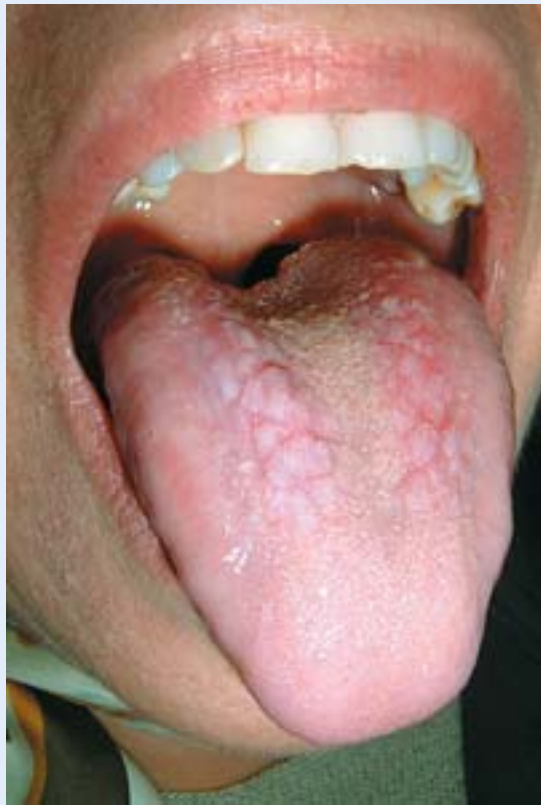**Fig. CC 9-2. Aspecto clínico de la mucosa del dorso lingual.**



**Fig. CC 9-3. Microfotografía de la mucosa yugal.** Biopsia por incisión. Se aprecia el infiltrado inflamatorio en banda típico del liquen plano y la capa córnea (ortoqueratinización). H/E. Aumento original 10x.



**Fig. CC 9-4. Control a los doce días de iniciado el tratamiento. A. Mucosa yugal, lado izquierdo. B. Mucosa yugal, lado derecho.**



**Fig. CC 9-5. Control a los doce días de iniciado el tratamiento.** Características de la mucosa del dorso lingual.

Colaborador clínico: Dr. Alejandro Ceballos Salobreña.